# 1. Названия нозологий

M42.1 Остеохондроз позвоночника у взрослых
M42.9 Дегенеративно-дистрофические изменения позвоночника неуточненный
M43.1 Спондилолистез
M47.0 Синдром сдавления передней спинальной или позвоночной артерии
M47.1 Другие спондилезы с миелопатией
M47.2 Другие спондилезы с радикулопатией
M48.0 стеноз позвоночного канала
M50.0 Поражение межпозвоночного диска шейного отдела с миелопатией
M50.3 Другая дегенерация межпозвоночного диска шейного отдела
M51.0 Поражения межпозвоночных дисков поясничного и других отделов с миелопатией
M51.1 Поражения межпозвоночных дисков поясничного и других отделов с радикулопатией.
M51.2 Другое уточненное смещение межпозвоночного диска
M51.3 Другая уточненная дегенерация межпозвоночного диска
M53.0 Шейно-черепной синдром
M53.1 Шейно-плечевой синдром
M53.2 Спинальная нестабильность
M96.4 Постхирургический лордоз
M96.8 Поражение костно-мышечной системы после медицинских процедур неуточненное
M96.9 Поражение костно-мышечной системы после медицинских процедур неуточненное
M99.5 Межпозвонковый дисковый стеноз неврального канала
M99.6 Костный и подвывиховый стеноз межпозвоночных отверстий
M99.7 Соединительнотканный и дисковый стеноз межпозвоночных отверстий
G54.0 Поражение плечевого сплетения
G54.2 Поражение шейных корешков, не классифицируемых в других рубриках
G54.8 Поражения отдельных нервов, нервных корешков и сплетений
G54.9 Поражение корешков и сплетений не уточненное
G56 Мононевропатии верхней конечности
G56.0 Синдром запястного канала с двух сторон
G56.1 другие поражения срединного нерва
G56.2 Поражение локтевого нерва
G56.3 Поражение лучевого нерва
G56.8 Другие мононевропатии верхней конечности
G56.9 Мононевропатия верхней конечности неуточненная
G47 (все разделы) Расстройства сна
G43 (все разделы) Мигрень

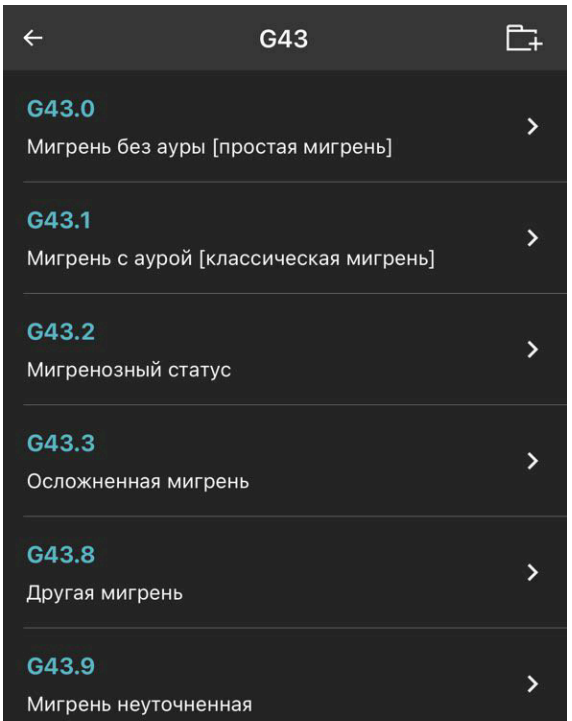

## 2. Методика выполнения инъекций

1) Каудальная эпидуральная блокада (по Катлену) Эффект · Купирование БС · Вазодилатация корешковых артерий, восстановление микроциркуляции · Улучшение венозного оттока, уменьшение отека корешков и перирадикулярных тканей · Улучшение трофики тканей · Нормализация мышечного и сосудистого тонуса · Нормализация регуляции внутренних органов · Уменьшение интенсивности аутоиммунных воспалительных процессов и регресс воспалительных изменений тканей · Адгезиолис (разъединение спаек) Проведение данной блокады возможно выполнить при разных положениях пациента. Я предпочитаю (и как меня учили), когда пациент находится лежа на животе, с подложенным под живот валиком. Если позволяет стол (кушетка) на котором будет выполняться манипуляция, то можно опустить градусов на 5-10 нижние конечности (как при укладке на операционном столе во время хирургии позвоночника). Анатомических вариаций форм и расположения крестцового отверстия больше 10. Будем рассматривать классический. Расположение крестцового отверстия можно с помощью Рентгена (если у вас есть). Анатомические ориентиры крестцового отверстия. При осмотре мы ориентируется на конец кожной складки, образованной правой и левой ягодицами. В этой точке, а точнее по сторонам от нее нужно пальпаторно нащупать крестцовые рожки (правый и левый). Это точка является ориентиром для введения иглы перпендикулярно коже. Касаемо правил асептики и антисептики мы касаться не будем (все будет показано в видео). Моя основная задача показать максимально эффективный способ проведения данной манипуляции. После прохождения иглой кожи и ПЖК игла упирается в «подушечку», ее нужно так же пройти. Параллельно продвижению иглы производится местная анестезия (желательно не большим к-вом раствора анастетика до 1мл). Далее мы наклоняем иглу на 30гр от кожи и продвигаем по каналу строго по прямой линии (линия вдоль остистых отростков), на глубину до 5-7 см. Должно ощущаться как чувство «провала» или отсутствие сопротивления продвижению иглы. Проводится аспирационная проба. В случает если появилась прозрачная жидкость (СМЖ - ликвор), то проведение манипуляции нужно прекратить. В случает отрицательной аспирационной пробы, разрешено выполнять блокаду. Объем р-ра для выполнения блокады может быть вариабелен от 15 до 30мл. Чем больше количество р-ра вводится в позвоночный канал, тем выше наступает анестезия. То есть при введении 50мл анестезия может быть с уровня ThXII. (Может напугать пациента). В среднем на один сегмент требуется 3-4мл р-ра. Скорость ввденения р-ра составляет 10мл в минуту. В случае появления у пациента болевого синдрома, который усиливается в месте инъекции, рекомендовано переставить иглу и/или прекратить манипуляцию. После манипуляции рекомендовано положение пациента на боку, на стороне которой были болезненный ощущения в нижней конечности. Головной конец приподнят. Время в таком положении до 30 минут. Внутрисуставные блокады 1) Блокада фасовочного сустава

поясничного отдела позвоночника. Анатомия. В поясничном отделе позвоночника ротация затруднена, но может совершаться сгибание, так как передний отдел поясничных фасовочных суставов расположен во фронтальной плоскости, а задний отдел в сагиттальной. На фасовочные суставы приходится большая часть усилия сдвига при сгибании позвоночника. Кроме того, при дистрофических изменениях в межпозвонковых дисках на фасовочные суставы приходится повышенная нагрузка, особенно при разгибании позвоночника. Иннервируются фасовочные суставы медиальными ветвями, отходящими от задней ветви спинномозговых нервов. Эти ветви интернируют также мышцы и связки, которые окружают фасовочные суставы. Проксимальная ветвь иннервирует прилежащий фасеточный сустав, а дистальная ветвь иннервирует следующий за ним нижерасположенный сустав. Медиальная ветвь иннервирует также межостистую связку и многораздельные мышцы, а латеральные ветви интернируют другие расположенный рядом мышцы.

В фасовочных суставах имеются включения синовиальной мембраны, которая хорошо кровоснабжается и иннервируется. Ущемление этих включений при патологии фасовочного сустава приводит к их воспалению, которое становится причиной боли. Методика проведения блокады фасеточного сустава. Положение пациента на животе с валиком подложенным под таз на уровне передних верхних подвздошный остей для сглаживания поясничного лордоза. Место пункции расположено на 2-3 см латеральнее верхнего края остистого отростка позвонка. Иглу вводят строго перпендикулярно коже. При появлении сопротивления продвижения иглы, значит вы находитесь в низкорасположенной части фасовочного сустава - латеральный карман. С целью продвижения иглы вглубь фасовочного сустава, рекомендовано попросить пациента отклониться в сторону противоположную проведения манипуляции. Игла проходить вглубь. Для фасовочного сустава часто используется анестетик + глюкокортикостеройд. Объем лекарственного препарата вводимы в фасеточный сустав (в зависимости от уровне проведения инъекции) от 0.7мл до 1.7мл. Рекомендовано допустимый объем не превышать, так как могут развиться осложнения виде разрыва медиальной капсулы сустава.

3. В каких случаях и в какие зоны выполняется PRP

На всем протяжении позвоночного столба (шейный отдел, грудной, поясничный и крестцовый). В основном PRP выполняется при дегиративном дистрофическом заболевании позвоночника (изменение межпозвонкового диска, которое ведет за собой изменение фасеточных суставов, а именно их увеличение в объеме). Выполняется для того, чтобы убрать воспалительные изменения вокруг сустава и в суставе, также укрепить связочный аппарат вокруг фасеточного сустава. Также убрать воспалительные изменения и боль в проекции поясничного, грудном или шейном отделе позвоночника